Capítulo V

Guía para la práctica de toracentesis y de toracostomia cerrada (inserción de tubo de tórax)

José Félix Patiño R. MD, FACS (Hon)
Oficina de Recursos Educacionales – FEPAFEM
Departamento de Cirugía, Fundación Santa Fe de Bogotá.

El acceso a la cavidad pleural para el drenaje y la evacuación de aire, líquido o sangre es un procedimiento de práctica frecuente en el medio hospitalario, en condiciones de emergencia o como acto electivo y programado.

La **toracentesis** (pleurocentesis o toracocentesis) se refiere a la inserción de una aguja, trócar o catéter en la cavidad pleural con el fin de extraer aire o líquido de la misma.

La **toracostomía** se refiere al ingreso a la cavidad pleural a través de un espacio interscostal (toracostomía cerrada) o mediante la resección de un segmento de costilla (toracostomía abierta).

La **toracostomía cerrada** o toracostomía de tubo se refiere a la inserción percutánea de un tubo, y generalmente se la conoce como la **"inserción o colocación de un tubo de tórax"**.

Tanto la toracentesis como la toracostomía cerrada son procedimientos sencillos, que se ejecutan como rutina diaria en los servicios de un hospital general; en ciertas condiciones clínicas pueden ser salvadores de la vida de un paciente. Ambos procedimientos deben ser ejecutados en forma ordenada y con meticulosa atención a los detalles de asepsia y de técnica por **personal idóneo,** por cuanto debido a su naturaleza invasiva conllevan un importante potencial de complicaciones graves.

Hasta ahora el acceso a la cavidad pleural se ha hecho en forma "ciega", introduciendo el catéter o el tubo a través de una punción o de una pequeña incisión en la pared del tórax. Es ya evidente que en un número creciente de pacientes se hará por la técnica **toracoscópica**, bajo visión directa, lo cual, además de significar mayor seguridad, permite la inspección amplificada, la toma de citología tisular o de líquido, la biopsia y, en algunos casos, la ejecución de procedimientos terapéuticos. La colocación de un tubo de tórax con ayuda toracoscópica se perfila como un procedimiento de creciente utilización en la práctica clínica diaria.

El propósito del procedimiento de acceso a la cavidad pleural debe ser claro y la naturaleza del trastorno que se pretende corregir debe estar bien definida. Esto se logra mediante la apreciación clínica en ciertas condiciones de emergencia extrema (un neumotórax a tensión, por ejemplo, en que el drenaje inmediato significa la vida misma del paciente) o por imágenes diagnósticas. Aunque la radiografía simple de tórax es el método usual de diagnóstico en la mayoría de los casos, con frecuencia son la fluoroscopia o la ultrasonografía los

métodos que guían la ejecución de una toracentesis.

La posición del diafragma debe ser tenida en cuenta, recordando que éste se halla a unos 3-5 cm por encima del nivel que aparece en la radiografía (en inspiración) del tórax, y que cuando existen condiciones patológicas de la pleura se lo puede encontrar anormalmente elevado. La cardiomegalia pronunciada representa un riesgo real de lesión del miocardio en el curso de una toracentesis.

Los procedimientos de toracentesis, toracostomía de tubo y succión torácica aparecen bien descritos e ilustrados en los artículos y monografías que se enumeran al final en las referencias bibliográficas.

TORACENTESIS

Usualmente la toracentesis se practica a través del 6º espacio intercostal posterior, con el paciente sentado y sus brazos reposando en una almohada colocada sobre la mesa hospitalaria; el médico y la enfermera deben asegurar la tranquilidad y comodidad del paciente. El nivel del 6º espacio corresponde, en esta posición, al ángulo inferior de la escápula. Ocasionalmente se punciona el 7º espacio, pero **nunca un nivel inferior**, puesto que esto resultaría en lesión del diafragma, o del hígado si el procedimiento se realiza sobre el lado derecho.

Se infiltra la piel sobre el espacio intercostal con xilocaína utilizando una aguja fina (calibre 24) y luego con una aguja calibre 21 de 1_ pulgadas se infiltra el espacio apoyándose en el **borde superior** de la costilla que marca el **límite inferior** de este espacio (generalmente la 7ª): así se evita lesionar el paquete vasculonervioso intercostal ubicado inmediatamente bajo el borde inferior de la costilla superior, borde que marca el límite superior del espacio intercostal utilizado para el acceso.

Es decir, **siempre se avanza sobre el borde superior de la costilla inferior.**

La aguja calibre 21 se utiliza, ya infiltrado el espacio, para explorar la cavidad pleural, introduciéndola en profundidad y aspirando, para detectar el nivel de profundidad de la cavidad pleural. La salida de aire o de líquido indica que la punta de la aguja se encuentra en la posición correcta. Se marca el nivel de profundidad colocando sobre la aguja una pinza hemostásica a ras con la piel, y se retira la aguja calibre 21. Se pasa ahora la aguja gruesa (generalmente calibre 14-16), o el trócar de drenaje, hasta el nivel previamente determinado y se inicia la evacuación de la cavidad pleural utilizando una jeringa de 50 ml y una llave de tres vías.

Personalmente prefiero, una vez que la punta de la aguja gruesa (o del trócar) ha ingresado a la cavidad pleural, introducir a través de ésta un catéter y retirar la aguja, con el objeto de evitar, utilizando el catéter para evacuar el líquido o el aire, una posible lesión de la pleura visceral o del parénquima pulmonar con la aguja o con el trócar.

Un “venocath” calibre 14 puede servir el mismo propósito durante la fase inicial de la evacuación pleural, pero una vez que se adosan las superficies pleurales, en la medida que se reexpande el pulmón, tiende a angularse y a obstruirse.

El equipo de toracentesis. Los equipos comerciales de toracentesis traen aguja-catéter o trócar-catéter, con la ventaja que se mencionó. Si no se dispone de un equipo comercial, el hospital debe mantener sus propios equipos reesterilizables de toracentesis, que deben incluir:

a. Campos estériles, pinzas de campo.
b. Tres pares de guantes estériles.
c. Algodones, gasas y pinzas para limpieza de piel.
d. Solución antiséptica para preparar la piel (yodóforo, clorhexidina o similar).
e. Lidocaína para anestesia local por infiltración.
f. Aguja hipodérmica fina (calibre 24) para infiltración de la piel, y jeringa de 5 ml para la lidocaína.
g. Aguja calibre 21 y jeringa de 10 ml para aspiración de la cavidad pleural y determinar profundidad y características del líquido allí contenido.
h. Hoja y mango de bisturí.
i. Trócares de toracentesis de diversos calibres.
j. Pinzas hemostásicas: Kelly (dos), mosquito (dos), Rochester (una).
k. Pinzas de disección: con garra (una), sin garra (una).
l. Tijeras: una de tamaño mediano, y una de tamaño pequeño.
m. Porta-agujas y suturas de calibre grueso (0) para fijar el tubo y de calibre fino (3-0, 4-0) para suturar la piel.
n. Llave de tres vías y conectores para los tubos, de calibres correspondientes.
o. Jeringas: una de 20 ml y una de 50 ml para aspirar.
p. Recipiente para recibir el líquido aspirado.
q. Tubos estériles para cultivos y para examen del líquido.
r. Material para venda y para asegurar el tubo a la piel.
s. Catéteres (o tubos) de toracentesis de diversos calibres para succionar o para conectar a drenaje bajo sello de agua o a succión permanente.

Si se extrae líquido, éste debe ser analizado desde el punto de vista químico, microbiológico y citológico, según el caso particular: se recoge líquido en un tubo de ensayo con heparina para análisis citoquímico; en otro sin heparina para cultivos y en otro sin heparina (ojalá 50 a 100 ml) para análisis citológico.

Terminada la evacuación de la cavidad pleural se decide sobre la necesidad de instalar succión pleural continua, de acuerdo con las normas establecidas en el protocolo correspondiente. Si no se instala succión, se coloca una venda estéril sobre el sitio de la punción.

La toracentesis es un procedimiento que demanda asepsia estricta.

TORACOSTOMIA CERRADA

La inserción de un tubo de tórax está indicado en pacientes con:

a. Neumotórax traumático y ciertos casos de neumotórax espontáneos.
b. Hemotórax de consideración.
c. Lesiones penetrantes toracoabdominales.
d. Como procedimiento profiláctico en casos seleccionados de fracturas costales mayores o de heridas penetrantes sin evidencia clínica de neumotórax en quienes se proponga iniciar una operación por otras razones o respiración mecánica con un ventilador.
e. Para drenaje de hidrotórax maligno y/o instilación de agentes quimioterapéuticos (pleurodesis).
f. Piotórax.

La colocación de un tubo de tórax por toracostomía cerrada es un procedimiento delicado y potencialmente peligroso, por lo cual sólo debe ser ejecutado por personal profesional debidamente capacitado y con experiencia.

Usualmente el tubo se inserta por el aspecto lateral del tórax, a nivel de la línea axilar anterior o de la línea axilar media, a través del 4º

espacio intercostal cuando se trata de neumotórax, o a nivel de la línea axilar media posterior, y a través del 5º o 6º espacio intercostal cuando se trata de un hemotórax. No deben insertarse tubos sobre la pared posterior del tórax, que resultarían en incomodidad y obstrucción del sistema de succión cuando el paciente adopta la posición de decúbito dorsal. Tal ubicación, sin embargo, puede ser necesaria en casos de colecciones loculadas.

El **procedimiento se realiza** bajo estrictas condiciones de asepsia con buena iluminación y con el equipo adecuado, mediante la secuencia siguiente:

a. Infiltración local, igual que para una toracentesis, pero utilizando una dosis mayor del agente anestésico (5 mL de lidocaína al 1%).
b. Incisión de 2 cm de longitud ligeramente por debajo del nivel escogido para que el tubo quede en una posición levemente oblicua a través de la pared del tórax y con ello evitar escapes alrededor del tubo.
c. Punción con aguja calibre 21 y succión con una jeringa de 10 mL para ubicar la costilla inferior y su borde superior, así como la profundidad de la cavidad pleural. Logrado el ingreso a la cavidad pleural, se marca el nivel de profundidad sobre la aguja exploradora.
d. Se escoge el calibre del tubo y se determina la longitud del segmento que debe ser introducido a la cavidad torácica, marcando tal nivel con una ligadura de seda o con una pinza hemostásica colocada sobre el tubo. Generalmente se introduce el tubo por una longitud de unos 15 cm.
e. Utilizando una pinza hemostásica se abre y se diseca el espacio subcutáneo; se explora la región con el dedo para ubicar el borde superior de la costilla que marca el límite inferior del espacio intercostal. Disecando con una pinza hemostásica de tamaño adecuado para el calibre del tubo escogido (Kelly, Rochester, o similar), y con disección digital, siempre cargándose sobre el borde superior de la costilla que marca el límite inferior del espacio, a fin de evitar el paquete vasculonervioso que corre bajo el borde inferior de la costilla superior, se penetra el espacio intercostal y con el dedo se explora la cavidad pleural para comprobar que no existan adherencias del pulmón a la pared torácica.
f. La penetración del espacio intercostal puede también ser efectuada por medio de un trócar de calibre suficiente para dar cabida, una vez en la cavidad pleural, al tubo escogido. La técnica digital es más segura en cuanto a evitar una lesión del pulmón.
g. Se introduce el tubo 32F para drenar líquido y de calibre menor para drenaje de aire) por medio de una pinza hemostásica (Kelly o Rochester, según su tamaño) o a través del trócar, dirigiéndolo en sentido cefálico con una angulación oblicua de unos 35°, y se avanza dentro de la cavidad torácica hasta la longitud previamente determinada.
h. Se cierra la incisión alrededor del tubo, utilizando suturas a los lados del tubo, o una sutura de tipo “colchonero”. Se asegura el tubo a la pared del tórax mediante suturas, de suficiente profundidad, de material no absorbible (seda o nylon, calibre 0 a 2-0) y se coloca una gasa impregnada en vaselina para sellar cualquier escape, se aplica una venda estéril y se cubre herméticamente con esparadrapo de tela. Se asegura también el tubo a la pared torácica por medio de esparadrapo ancho de tela, para garantizar que el tubo no se salga accidentalmente.
i. Se conecta el tubo a succión torácica continua utilizando la unidad de plástico de succión torácica (Pleuravac, Pleura-Guard, etc.) o el sistema de tres botellas, según el protocolo correspondiente. Los succionadores Gomko son utilizados sólo temporal-

mente y durante el transporte del paciente. La succión torácica usual es mantenida a un nivel de 15-20 cm de agua.

La reexpansión del pulmón generalmente produce dolor y tos cuando las hojas pleurales se adosan, sobre lo cual debe ser advertido el paciente.

La toracostomía cerrada para inserción de un tubo de tórax usualmente no requiere el uso de antibióticos profilácticos; los antibióticos se utilizan en obediencia a otras indicaciones.

El manejo del neumotórax espontáneo se hace con un catéter delgado o con un tubo 22 F, en los casos no complicados, según el protocolo correspondiente del Departamento de Cirugía de la Fundación Santa Fe de Bogotá (Patiño y Arroyo,1990). Sin embargo, hoy es creciente el abordaje toracoscópico inmediato, que permite la corrección de la causa, generalmente una bula enfisematosa.

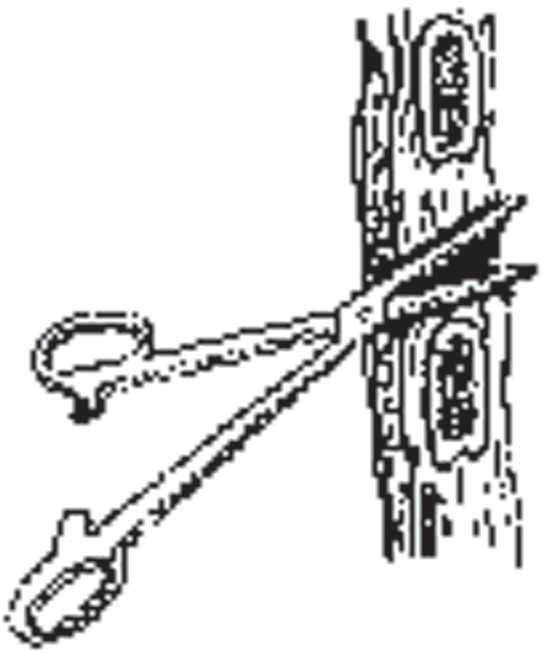

Figura 1. Luego de practicar una pequeña incisión sobre la piel del espacio intercostal escogido, de 2 cm de longitud, y de llevarla a través del tejido subcutáneo, se introduce una pinza nemostásica teniendo como guía el borde superior de la costilla inferior, para evitar lesión del paquete vasculonervioso que se encuentra ubicado por debajo de la costilla superior. Con la pinza hemostásica, abriéndola y cerrándola, se avanza a través del espacio intercostal y se perfora la pleura, entrando así a la cavidad torácica.



Figura 2. Se introduce un dedo a través del tracto creado con la pinza hemostásica, con el objeto de palpar y comprobar que no hay adherencia del pulmón a la pleura parietal. Usualmente se utiliza el dedo meñique cuando se va a introducir un tubo 20F o el dedo índice cuando se va a utilizar un tubo 36F. En este momento se colocan una o dos suturas profundas las cuales van a ser posteriormente utilizadas para fijar el tubo.

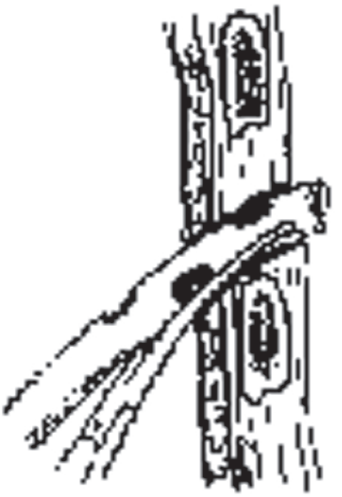

Figura 3. Se toma el tubo con un pinza hemostásica grande (de tipo Rochester) y se lo introduce hasta la cavidad pleural. Los orificios del tubo aparecen ilustrados; obsérvese que el tubo ha sido recortado en su punta para lograr un mejor drenaje. Se retira la pinza y se avanza manualmente el tubo para asegurar que todos los orificios quedan dentro de la cavidad pleural.

Figura 4. Ubicado el tubo en la posición intrapleural adecuada, se procede a fijarlo, atando las suturas previamente colocadas, teniendo en cuenta que la atadura quede suficientemente apretada para producir identación de la pared externa del tubo, pero evitando que la luz sea ocluida, aún parcialmente. En general, se utilizan una o dos suturas adicionales para cerrar la piel alrededor del tubo. Se coloca una venda seca (no se recomienda gasa vaselinada ni lubricada) y se hace una fijación adicional externa del tubo por medio de esparadrapo o de otro material adhesivo. Se conecta la succión o el drenaje pleural.

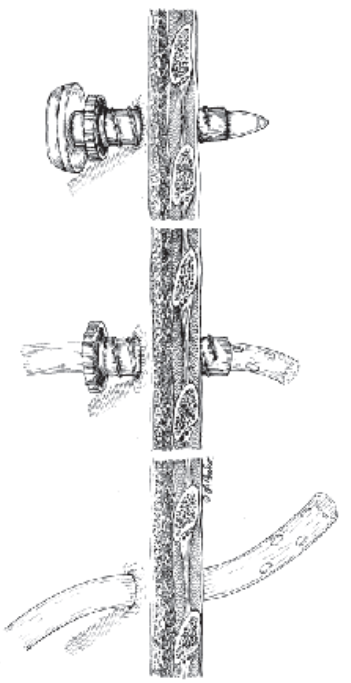

Inserción del trócar y del tubo de tórax

LECTURAS RECOMENDADAS

1. Adrales G, Huynh T, Broering B, et al. A thoracostomy tube guideline improves management efficiency in trauma patients. J Trauma. 2002; 52:210-214.
2. Aleman C, Alegre J, Armadans L, et al. The value of chest roentgenography in the diagnosis of pneumothorax after thoracentesis. Am J Med 1999; 107:340-343.
3. Bell RL, Ovadia P, Abdullah F, et al. Chest tube removal: end-inspiration or end-expiration?. J Trauma 2001; 50:674-677.
4. Diaz G, Castro DJ, Perez-Rodriguez E. Factors contributing to pneumothorax after thoracentesis. Chest 2000; 117:608-609.
5. Fartoukh M, Azoulay E, Galliot R, et al. Clinically documented pleural effusions in medical ICU patients: how Useful is routine thoracentesis? Chest 2002; 121:178-184.
6. Martino K, Merrit S, Boyakye K, et al. Prospective randomized trial of thoracostomy removal algorithms. J Trauma 1999; 46:369-371.
7. Pacanowski JP, Waack ML, Daley BJ, et al. Is routine roentgenography needed after closed tube thoracostomy removal? J Trauma 2000; 48:684-688.
8. Palesty JA, McKelvey AA, Dudrick SJ. The efficacy of X-rays after chest tube removal. Am J Surg 2000;179:13-16.
9. Petersen S, Freitag M, Albert W, et al. Ultrasound-guided thoracentesis in surgical intensive care patients. Intensive Care Med. 1999;25:1029-1027.
10. Petersen WG, Zimmerman R. Limited utility of chest radiograph after thoracentesis. Chest. 2000; 117:1038-1042.
11. Rozycki GS, Pennington SD, Feliciano DV. Surgeon-performed ultrasound in the critical care setting: its use as an extension of the physical examination to detect pleural effusion. J Trauma 2001; 50:636-642.
12. Villena V, Lopez-Encuentra A, Pozo F, et al. Measurement of pleural pressure during therapeutic thoracentesis. Am J Respir Crit Care Med 2000; 162:1534-1538.